

TRAHEOTOMIJA U DJEČJOJ DOBI

IRENA BABIĆ, ZORAN TOLIĆ, JASMINKA JAKOBOVIĆ, STANKO KUŠT*

Traheotomija u dječjoj dobi razlikuje se od one u odraslih. Razlike su ne samo u indikacijama već i operativnim tehnikama, postoperativnim komplikacijama i postoperativnoj njezi. Tijekom povijesti mijenjale su se indikacije za traheotomiju. Dok su nekada osnovni razlozi bile infekcije gornjih dišnih puteva (difterija, krup), nakon otkrića antibiotika uglavnom se primjenjuje u svrhu rješavanja opstrukcije gornjih dišnih puteva kao posljedici kongenitalnih malformacija te radi omogućavanja asistiranog disanja i lakše toaleta donjih dišnih puteva. Anatomske razlike između djece i odraslih čine traheotomiju u djece težom, osobito ako govorimo o hitnim traheotomijama. Endotrahealna intubacija, a koja u nekim slučajevima prethodi traheotomiji, može u slučaju predugog trajanja dovesti do teških promjena na dišnim putevima stoga je vrijeme kada ćemo se odlučiti za traheotomiju izuzetno važno. Operativne tehnike i dan danas nisu standardizirane pa se koriste razne tehnike (pristupa na traheju i kožu) sa različitim rezultatima. Kada govorimo o dječjoj dobi podrazumijevamo dob od rođenja do 18 godine života. To je vrlo veliki raspon pa se tako pristupi traheotomiji razlikuju i po dobi djeteta. Od najtežih postoperativnih komplikacija izdvajamo stenoze traheje i suprastomalni kolaps prednjeg zida traheje. Problemi koji nastaju nakon zahvata u smislu problema sa gutanjem, govorom i dekanilmanom znatno su ozbiljniji u djece, tako da postoperativni tijek i oporavak mogu biti znatno teži i kompliciraniji. Vrlo je važna priprema i edukacija roditelja kao i edukacija medicinskog osoblja o njezi traheotomiranog djeteta.

Deskriptori: TRAHEOTOMIJA – metode, instrumenti; TRAHEOSTOMA – instrumenti; ENDODTRAHEALNA INTUBACIJA – instrumenti; TRAHEJA – kirurgija; OPSTRUKCIJA DIŠNIH PUTOVA – kirurgija; POSLIJEOPERACIJSKE KOMPLIKACIJE

UVOD

Traheotomija je kirurško otvaranje prednje stijenke traheje u njenom vratnom dijelu kako bi se bolesniku omogućilo lakše disanje. To je operativni zahvat koji se radi u općoj ili lokalnoj anesteziji kod odraslih i kod djece.

Zbog anatomskih razlika, razlika u indikacijama, operativnim tehnikama i postoperativnom tijeku između djece i odraslih traheotomiju u njih moramo razmatrati odvojeno. Stoga ćemo ovdje govoriti samo o traheotomiji u dječjoj dobi.

Iako se čini da se radi o jednostavnom operativnom zahvatu o kojem nam je već sve poznato, smatramo korisnim kritički osvrt na tu temu. Kroz povijest a i danas, vrlo se često nailazi na brojna neslaganja, prvenstveno o indikacijama za ovaj operativni zahvat, ali i neslaganja o patofiziološkim mehanizmima koji su vezani za traheotomiju. Mislimo da se ovom problemu pridaje premalo važnosti i da liječnici koji direktno dolaze u kontakt s djecom koja jesu ili će biti traheotomirana moraju o tome znati puno više od toga da jeto samo otvaranje traheje i omogućavanje disanja. Odluka o tome kada ćemo traheotomirati dijete nije nimalo jednostavna, izbor operativnih tehnika može biti velika dilema, a rješavanje teških kasnih komplikacija izuzetno zahtjevno i komplicirano, a često puta i nerješivo tako da dekanilman nije moguć. Postoperativna njega i pažnja djeteta nakon traheotomije izuzetno je važan momenat u koji valja osim medicinskog osoblja svakako odmah po-

četiti uključivati i roditelje. Iz iskustva znamo da roditelji vrlo teško prihvaćaju takve situacije osobito kada se zbog osnovne bolesti pretpostavlja da će dijete ostati doživotno traheotomirano. Možemo slobodno reći da je traheotomija jedan od rjeđih operativnih zahvata nakon kojeg zapravo ne završavamo već nastavljamo, a katkada i počinjemo liječenje. Nakon učinjenog operativnog zahvata počinju novi problemi, a to su uspostavljanje adekvatne njege djeteta, rješavanja ranih i kasnih komplikacija, problemi gutanja i govora osobito kod vrlo male djece itd. Život s kaniplom je teško prihvatljiv odraslom čovjeku, a kamoli djetetu i njegovoj obitelji.

POVIJEST

Traheotomija je operativni zahvat poznat unazad 3500. godina. Još od 1500. god.p.n.e do 1500. god.n.e. traheotomija se ne samo spominje, već se i izvodi uglavnom da bi se ljude spasilo od gušenja.

*Klinika za dječje bolesti Zagreb, Klaićeva 16, 10000 Zagreb

Adresa za dopisivanje:

Mr. sc. Irena Babić, dr.med, spec. ORL, Odjel otorinolaringologije, neurokirurgije i oftalmologije, Klinika za dječju kirurgiju, Klinika za dječje bolesti Zagreb, 10000 Zagreb, Klaićeva 16, e-mail: irena.gulam@kdb.hr

Tu se spominju imena kao što su *Asclepius Aretaeus*, *Galen* i *Aurelianus* (1). Tada i sve do XIX stoljeća postojalo je mišljenje da traheja sadrži krv i zrak, a da bi je se razlikovalo od krvnih žila zvali su je „traheja arterija“ („*rough artery*“). Tako su postojali razni termini kroz povijest za ovaj zahvat; „*cut the larynx*“, „*perforation of the arteria aspera*“, „*incising the canalis pulmonis*“, „*sectio epiglottis*“, „*laryngotomy*“, „*larynbronchotomie*“ i „*bronchotomy*“. Tek 1718. g. *Lorenz Heister* je preporučio naziv „*tracheotomy*“ (2).

U periodu od 1500. g. do 1800. god. n.e. spominje se *Antyllos* kao najpoznatiji kirurg koji izvodi tada zvanu „bronhotomiju“ u slučajevim gušenja zbog stranih tijela bronha ili larinksa ili drugih zapreka u području larinksa i već tada preporučuje rez u medijalnoj liniji i otvaranje traheje u razini drugog ili trećeg trahealnog prstena kroz interkartilaginoznu membranu. U to vrijeme spominju se i *Girolamo Fabrizio* koji uvodi transkartilaginozni rez kao i *Theophilus Bonetus* koji također izvodi ove zahvate. Iako se u to vrijeme traheotomija izvodila, nije bila uspješna, a bolesnici su obično i nakon učinjenog zahvata egzitali. Razlozi su bili slijedeći; postavljanje kanile u to vrijeme još nije bilo poznato pa se rez na traheji brzo zatvarao. Osim toga bila su česta krvarenja ukoliko je rezom pogođena veća krvna žila na vratu ili istmusu štitnjače, zatim gušenje zbog krvarenja ili infekcije.

Isto tako, smrtnost je bila visoka zbog u većini slučajeva krive indikacije za ovaj zahvat, tako da je bolesnik umro od osnovne bolesti sa ili bez traheotomije. Ipak postoje podaci o slučajevima kada je traheotomija bila spasonosna.

Prva uspješna traheotomija zabilježena je 1546. g., a učinio ju je *Antonio Muso Brasovolo* u čovjeka sa apscesom farinksa i larinksa. Još jedan uspješan zahvat zabilježen je sto godina kasnije, a učinio ga je *Nicolas Habicot*. Radilo se o 14.g. dječaku koji je progutao devet zlatnika umotanih u tkaninu koji su zapeli u jednjaku i izvršili pritisak na traheju. Učinjena je traheotomija, dječak je lakše disao, a kroz otvor su zlatnici pogurani niže u jednjak nakon čega su spontano izašli iz probavnog trakta pa je dječak bio spašen. Godine 1766. *Caron* je učinio prvu uspješnu traheotomiju kod sedmogodišnjeg dječaka koji je udahnuo grah. U to vrijeme traheotomija je bila indicirana kod utopljenika jer

se mislilo da će kroz nju lakše izaći voda iz bronha i pluća i lakše ući zrak u pluća. 1732.g. *Chovell* spominje jednu bizarnu indikaciju za traheotomiju koju su izvodili kod zatvorenika osuđenih na smrt vješanjem. Oni su dan prije smaknuća učinili zahvat kako bi bili sigurni da ne može preživjeti vješanje ili blefirati. Također napominjemo da je *Morea* u 17.st. prvi izvodio traheotomiju u ležećem položaju jer su je do tada uvijek izvodili u sjedećem položaju sa zabačenom glavom. Do 16.st. traheotomija se izvodila poprečnim incizijom na koži što je u 18.st. zamijenjeno okomitim incizijama (3).

Slijedeći period od 1800.g. do 1930. vezan je uz ime *Armand Trousseau* i *Chevalier Jacksona*, koji su traheotomiju najčešće radili u bolesnika s difterijom od koje je u ono vrijeme oboljevaio veliki broj ljudi. Tada su publicirani i tekstovi o tehnikama traheotomije i traheobronhoskopije. Traheotomija se u 19 st. često radila pa tako *Sorensen* navodi da su u Parizu od 1851. do 1875.g. učinjena 4663 zahvata, dok *Levet* i *Munro* za isto razdoblje navode fascinantnih 21.843 slučaja (4). Iako su rezultati brojnih traheotomija bili slabi sa preživljenjem od u prosjeku 10% tadašnji su kirurzi bili zadovoljni jer je smrtnost od difterije bila visoka. Brojnost traheotomija dovela je do sve više kritičkih studija i mogućnosti praćenja bolesnika koji su preživjeli traheotomiju. S vremenom se spoznalo da se traheotomijom nikako ne smije rezati larinks i krikoid jer je to dovodilo do stenoza u tom području pa se ljudi koji su i preživjeli traheotomiju nikada nisu mogli dekanilirati. Shvatilo se da se traheotomija mora izvoditi znatno niže ispod krikoida i da se ako je ikako moguće, kanila mora izvaditi što prije. Također je shvaćeno da i zaobilaznjem krikoida i larinksa opet dolazi do stenoza traheje iznad ili ispod kanile sa prethodnim nekrozama, ulceracijama i gangrenoznim promjenama, bilo na sluznici, hrskavici ili perihondriju. Svi ti podaci doveli su do promjena tehnike izvođenja traheotomije tijekom slijedećih godina. Moramo naglasiti da i nakon toliko godina napretka medicine i tehnike i brojnih iskustava sa traheotomijama još uvijek postoje isti problemi vezani za traheotomije, a to su prvenstveno stenoze traheje i suprastomalni kolaps prednjeg zida traheje.

Jedan od načina kojim se od devetnaestog stoljeća pokušalo izbjeći komplikacije traheotomije, jest konstruiranje endo-

trahealnog tubusa i njegovo uvođenje u širu primjenu radi osiguravanja dišnog puta kroz usta i larinks. Koliko je poznato, prve su se endotrahealne intubacije koristile za oživljavanje novorođenčadi i žrtava utapljanja, a kasnije za izvođenje opće anestezije.

Početak izvođenja opće anestezije smatra se 1850.godina (*William Morton*).

Prva poznata opća anestezija preko endotrahealnog tubusa izvedena je 1878. godine (5). S vremenom kada se shvatilo kakve komplikacije donosi dugotrajna endotrahealna intubacija, traheotomija ponovo doživljava svoju široku primjenu koja se zadržala do danas. Od 1930. do 1965. zbog epidemije poliomijelitisa, tetanusa, teških ozljeda glave i vrata, medikamentoznih predoziranja i kroničnih plućnih insuficijencija, traheotomija pogotovo postaje česti operativni zahvat.

Od 1965. godine postaje standardizirana tehnika. U djece se izvodila prije 1970. g. uglavnom kod upalnih bolesti dišnih puteva u eri prije otkrića antibiotika. U posljednjih 15 do 20 godina indikacije za traheotomiju u djece su se promijenile.

Fabricius Aquapendente u 16. st. prvi je uočio slabe strane dotadašnje tehnike traheotomije i shvatio da nije dovoljan samo zarez na traheji koji se prebrzo zatvori već je u taj otvor prvi puta stavio tzv. kanilu. Također je napustio interkartilaginozne rezove i izvodio transkartilaginozne okomite rezove kroz traheju ispod trećeg trahealnog prstena. Njegov učenik *Giulio Casserio* je prvi konstruirao i opisao zakrivljenu kanilu sa nekoliko rupica u donjem dijelu i kao takva koristi se još i danas. *Martin* je 1730.g. došao na ideju da se osmisli dvostruka kanila sa unutrašnjim nastavkom koja se lakše održava, a također se i danas primjenjuje. U 19.st. *Bourdillat* i kasnije *Fueller* prvi puta su predstavili kanilu sa valvulom. Kanila koja se do danas najčešće koristila je *Tuckerova kanila* (1,2,3).

ANATOMSKE RAZLIKE S OBZIROM NA DOB

Postoje anatomske razlike između djece i odraslih zbog čega je pristup dječjim traheotomijama drugačiji i teži. Dječji larinks je više položen nego kod odraslih pa se može dogoditi da hioidna kost prekriva gornji rub tiroida. Kut pod kojim su spojene tiroidne hrskavice u djece je znatno širi, oko 110°. Iako je krikoid najpromi-

nenjnija struktura vrata, kod ekstenzije, u djece je teže palpabilna prvenstveno zbog mekoće hrskavice i drugačije lokalizacije. Osim toga, traheja je kod djece znatno mobilnija u lateralnom smjeru, čime se znatno lakše dislocira retrakcijom iz svog položaja. Sve te razlike čine dječju traheju teško dostupnom. Pravilno lokaliziranje traheje i ostalih struktura u vratu vrlo je važno zbog određivanja visine gdje će se traheja otvoriti (1,2,3,6).

ENDOTRAHEALNA INTUBACIJA

Hitna endotrahealna intubacija je danas svakako najbrža metoda uspostavljanja prohodnosti dišnih puteva. Može biti privremena ili prethoditi traheotomiji. Prednosti intubacije su u tome što se trenutačno uspostavlja prohodnost dišnog puta, a izbjegava hitna traheotomija, izbjegavaju se komplikacije nakon traheotomije, a putem tubusa se može kasnije nastaviti anestezija za traheotomiju. Postoje međutim slučajevi kada endotrahealanu intubaciju moramo izbjegavati tj. kada je kontraindicirana. To su teška trauma larinksa, usne šupljine i nosa pri čemu intubacija može biti znatno otežana ili nemoguća, a može doći i do dodatnog traumatiziranja tkiva; teške ozljede vratne kralježnice kada je zabranjena ekstenzija glave tj. vrata i druga stanja kod kojih je znatno otežana vizualizacija laringealnog i trahealnog lumena (anatomske malformacije u području glave i vrata, tumori, teške upale gornjeg respiratornog trakta...) Endotrahealna intubacija se izvodi endotrachealnim tubusom ili u nekim slučajevima i rigidnim bronhoskopom.

Okvirna veličina endotrahealnog tubusa u djece odabire se po slijedećem principu:

1. za novorođenče: 3-3,5 mm ID (inside diameter- unutarnji promjer)
2. za dojenče: 4 mm ID
3. djeca iznad jedne godine starosti: 4 i više mm ID

Nakon što se dijete intubira, treba provjeriti dubinu endotrahealnog tubusa, da ne bi bio postavljen preduboko, tj. u desni bronh. Pravilno je postavljen endotrahealni tubus na slijedeći način: ako se broju 6 doda tjelesna težina u kilogramima dobit će se broj koji nam označuje dužinu na tubusu kod usnica (u cm)(5).

Klinički kriteriji za intubaciju bili bi:

1. dijete ne može samo održavati prohodnost dišnog puta,
2. dijete ne može zaštititi svoj dišni put; ventilacija je nedovoljna,
3. oksigenacija je nedovoljna.

Iz ovih situacija, koje mogu nastati tijekom najrazličitijih kliničkih okolnosti, proizlaze i osnovne indikacije za endotrahealnu intubaciju, kao što su:

1. kardiopulmonalna reanimacija («oživljavanje»)
2. nemogućnost adekvatne ventilacije djeteta putem maske
3. ozljede mozga s Glasgow Coma Score-om 8 ili manje
4. hipoksemija i/ili hiperkapnija bilo kojeg uzroka.

U kliničkoj praksi endotrahealna intubacija može biti teža nego što se čini tijekom vježbi intubacije na lutkama. Neki od problema koje susrećemo tijekom intubacije djece su slijedeći; anatomske karakteristike gornjeg dijela dišnog puta u djeteta, ozljede ili opekline lica, aspiracija želučanog sadržaja, ozljede vratne kralježnice. Otežanu endotrahealnu intubaciju trebalo bi unaprijed uočiti i pripremiti se za neki od alternativnih načina osiguranja dišnog puta (što u konačnici može značiti i traheotomiju). Osim vanjskih patoloških ili anatomskih odstupanja u djeteta (kratak vrat, protruzija gornje čeljusti, klimavi zubići, velik jezik i dr.), teškoće tijekom intubacije predviđaju se i po tzv. kategorijama po Mallampatiju (I-IV). Radi se o vizualizaciji izvjesnih struktura kod širom otvorenih usta. Tako je intubacija sve otežanija, ako pogledom u otvorena usta djeteta slijedom ne vidi-mo: mandule i nepčane lukove, uvulu, meko nepce. Uz ograničeno otvaranje usta, velik jezik, visoko nepce, kratak vrat, imobiliziran vrat, poremećenu anatomiju lica ili dišnog puta, opsežne traume larinksa i/ili gornjeg dijela dišnog puta, kontraindikaciju za endotrahealnu intubaciju predstavlja i neiskustvo osoblja.

Nakon intubacije se može odmah početi s anestezijom ukoliko je potrebno, učiniti lavaža i toaleta donjih dišnih puteva, omogućiti daljnju terapiju putem kiska ili mehaničke ventilacije(6).

VRSTE TRACHEOTOMIJA

Kada postoji indikacija za hitnu intervenciju uspostave dišnih puteva, postoji za to više načina.

Prvo je endotrahealna intubacija o kojoj je bilo riječi ranije.

Slijedeći zahvat je krikoidotomija ili konikotomija. Danas je to gotovo napuštena metoda, ali je moramo spomenuti jer se još uvijek može koristiti u nekim izuzetno rijetkim slučajevima kada se

nađemo u situaciji da nam ništa drugo nije dostupno i kada je to jedino način na koji ćemo u datom trenutku osobi spasiti život. Zahvat se izvodi kroz krikotireoidnu membranu. Kao što smo ranije spomenuli komplikacije ovakvog zahvata su gotovo uvijek perihondritis i subglotična stenoza koja se kasnije izuzetno teško liječi.

Treći zahvat je hitna traheotomija. Izvodi se samo onda kada je respiratorna opstrukcija izrazito teška, a intubacija zbog određenih razloga nije moguća. Ovaj je zahvat izuzetno težak osobito u djece kod kojih je traheja mekana i teško se palpira bez endotrahealnog tubusa, ali i kod odraslih koji imaju kratki i debeli vrat. Uz to treba uzeti u obzir i to da se kao hitna obično izvodi na bolesničkom krevetu zbog nedostatka vremena, a to znatno otežava uvjete za operiranje. U brzine izvođenja zahvata može se oštetiti i veća krvna žila što će nam dodatno zbog jakog krvarenja komplicirati i otežati sam postupak uz mogućnost aspiracije krvi. Kao i konikotomiju treba je svakako izbjegavati. Kod ovakvih hitnih traheotomija češće su rane postoperativne komplikacije. Dugoročno gledano ima manje štetnih posljedica od konikotomije.

Ipak, danas se najčešće traheotomija može planirati i radi se kao i svaki drugi planirani operativni zahvat sa uobičajenom preoperativnom pripremom.

Postoje još i perkutana i endoskopska perkutana traheotomija koje se kod djece u pravilu ne izvode zbog niza komplikacija koje se mogu dogoditi prilikom samog izvođenja zahvata (1,2).

INDIKACIJE ZA TRACHEOTOMIJU

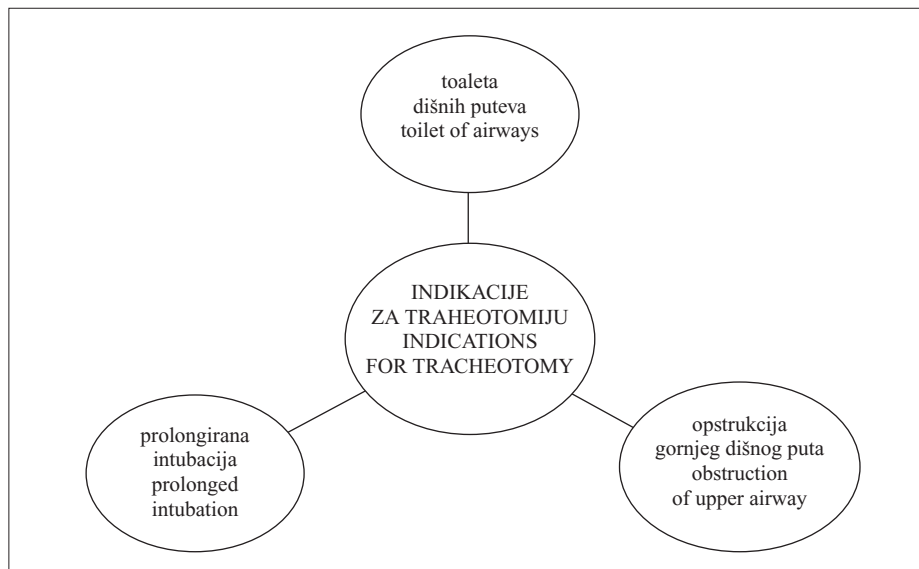
Osnovni razlozi zašto se odlučujemo za traheotomiju su slijedeći:

1. Uspostavljanje normalnog disanja zaobilaznjem mjesta u području gornjeg dijela dišnog trakta koje je dovelo do povećanja otpora strujanju zraka u inspiriju i ekspiriju - opstrukcijski razlozi

2. Smanjenje mrtvog prostora traheo-bronhalnog stabla kako bi se omogućila lakša toaleta i vlaženje donjih dišnih puteva i iskašljavanje kao i aplikacija lijekova, sekrecijski razlozi – kod potrebe za trajnom mehaničkom ventilacijom

Opisana podjela je prikazana na slici (Slika 1.)

Kod djece se često izvodi nakon dužeg razdoblja endotrachealne intubacije. Kako je upravo dužina endotrahealne intubacije važna, valja nešto reći o tome što se događa tijekom produžene intubacije na



Slika 1. Tri osnovna razloga kada postavljamo indikaciju za traheotomiju u djece.
Figure 1. Three basic reasons when tracheotomy is indicated in a child

sluznici dišnog trakta. Sluznica traheje i larinksa je izrazito osjetljiva, tako da već nakon 72 sata od intubacije dolazi do glotičke i subglotičke erozije. Pritisak koji tubus vrši prvenstveno na područje aritenoida, stražnje komisure i subglotične regije, ali i traheje, izazvat će edem sluznice, a zatim nekrozu prvo sluznice, a nakon toga perihondrija i hrskavice. Oštećenje perihondrija pogoduje lokalnoj infekciji što dovodi s vremenom do stvaranja ekscesivnog ožiljnog tkiva. Na kraju nastaju stenozе na tim mjestima koje se teško i dugotrajno liječe. Do danas nije usvojeno jedinstveno mišljenje o tome kada učiniti

kod djece traheotomiju nakon produžene intubacije. Prije tridesetak godina se smatralo da svako dijete koje mora biti intubirano duže od 8 dana treba profilaktičku traheotomiju kako ne bi nastale neželjene promjene na dišnom traktu, međutim danas se ipak smatra da taj period može biti duži od 2 tjedna te da je odluka o traheotomiji individualna, ovisno o bolesti i stanju djeteta (1,2,3,6). Tako se u literaturi taj period kreće od 2 do 134 dana, prosječno 34 dana ili više od 50 dana (7) ili prosječno od 28 (8) do 31 dan (9,10,11,12).

U svakom slučaju odluka kada učiniti traheotomiju često nije jednostavna i laka. Kada ćemo se ipak odlučiti za ovaj zahvat? Rezimirajući rezultate iz literature posljednjih dvadesetak godina učinili smo jednu opću podjelu indikacija koja je navedena u tablici (Tablici 1).

Kada govorimo o neurološkim i neuromuskularnim bolestima kod kojih je ponekad indicirana traheotomija mislimo na sindrom cerebralne paralize, nespecifične encefalopatije, hipoksične encefalopatije, kromosomske abnormalnosti, mijasteniju gravis, Duchenne mišićnu distrofiju, spinalnu mišićnu distrofiju tip I, kongenitalni centralni hipoventilacijski sindrom, Guillan Barré sindrom, spinu bifidu, Werdnig-Hoffmann sindrom, tumore mozga i kralješničke moždine, vigilnu komu i slična stanja.

Kod kongenitalnih malformacija gornjih dišnih puteva, traheotomija se najčešće izvodi zbog subglotičnih stenozа, traheomalacija, faringealnih stenozа, subglotičnih hemangioma, trahealnih steno-

za, teških oblika laringomalacije i laringealnih rascjepа, laringealnih membrana, bilateralne hoanalne atrezije itd.

Najčešći kraniofacijalni sindromi kod kojih je indicirana traheotomija su Pierre-Robin, Treacher-Collins, Backwith-Wiedemann, Nager, CHARGE, Pfeiffer sindrom i dr. Kod takvih sindroma se često viđa, između ostalog, malformacija kostiju lica i glave, zbog čega dolazi do problema sa disanjem u gornjem dijelu dišnog trakta (usna šupljina, ždrijelo, nos).

Od tumora glave i vrata koji su rijetki u dječjoj dobi ističemo cistični higrom ili hemangiom, neke sarkome ili karcinome.

Bilateralna paraliza glasnica obično je posljedica internog hidrocefalusa, Moebius sindroma, neurofibromatoze, leukodistrofije, Sandhoff bolesti, ali može biti i idiopatska

Od bolesti srca i plućа izdvajamo kongenitalne srčane bolesti, vaskularni ring, bronhopulmonalne displazije, skolioze sa restriktivnom pneumopatijom, pneumonije, RDS.

Kada govorimo o traumama tada su na vodećem mjestu teške kranio cerebralne ozljede, prijelomi vratne kralježnice i vrlo rijetke laringealne frakture ili laringotrahealne ozljede. Opekline su također rjeđe indikacije.

U skupinu stečenih lezija dišnog puta pripadaju subglotične i trahealne stenozе, obično nastale kao posljedica dugotrajne endotrahealne intubacije ili nekih operativnih zahvata na larinksu, traheji i jednjaku, traheomalacije i paralize glasnica, također kao posljedica prolongirane endotrahealne intubacije, postintubacijski granulomi i papilomatoze.

Akutne infekcije su danas rijetke, ali moguće i obično se radi o akutnim infekcijama u smislu laringotraheobronhitiisa, epiglotitisa, tonzilitisa i difterije ili komplikacija teških cerebralnih infekcija, meningisa, encefalitisa, teških septičnih stanja gdje je traheotomija potrebna radi lakše toaleta donjih dišnih puteva i potrebe za ventilacijom.

Od nekih drugih izuzetno rijetkih indikacija treba navesti neka teška alergijska stanja (angioneurotski edem), postoperativne i postanesteziološke komplikacije, ali i preventivne traheotomije koje se izvode kod planiranja velikih kirurških zahvata na larinksu, traheji, hipofarinksu i usnoj šupljini.

Kako je ranije navedeno u poglavlju o povijesti traheotomije, indikacije se ipak razlikuju sada i prije dvadesetak ili pede-

Tablica 1. Indikacije za traheotomiju u djece.
Table 1. Indications for tracheotomy in children

INDIKACIJE ZA TRAHEOTOMIJU/ INDICATIONS FOR TRACHEOTOMY
Neurološke bolesti/ Neurological disease
Kongenitalne malformacije dišnog trakta/ Congenital malformations of airways
Kraniofacijalni sindromi/ Cranio facial syndromes
Tumori glave i vrata/ Tumors of head and neck
Paraliza glasnica/ Paralyzed vocal chords
Bolesti srca i plućа/ Diseases of heart and lungs
Traume/trauma
Stečene lezije dišnih puteva/ Lesions to airways
Infekcije/infections
Prematurus/prematurus
Druge indikacije/other indications

setak godina. Nekada su se prvenstveno izvodile zbog akutnih respiratornih infekcija kao što su difterija, croup i epiglottitis, a s erom otkrića antibiotika i cjepiva akutne infekcije više nisu na prvom mjestu kao indikacije za traheotomiju. Treba napomenuti da je u doba pronalaska endotrahealne intubacije i njene primjene bila znatno smanjena potreba za traheotomijama. Kada se pokazalo da dugotrajna intubacija dovodi do teških promjena na dišnim putevima traheotomija je ponovo zaživjela tako da je već niz desetljeća do danas nezaobilazan operativni zahvat. Danas se češće izvodi zbog potreba prolongiranih mehaničkih ventilacija ili zbog raznih opstrukcija dišnih puteva kroničnog karaktera. Ipak razlike u indikacijama za traheotomiju i danas postoje između medicinskih centara, gradova, država i kontinenata, a razlikuju se i po životnoj dobi djeteta. Navodimo nekoliko usporedbi; *C o r b e t t i s u r. iz The Royal Liverpool Children's Hospital u svom devetogodišnjem iskustvu od 1995. do 2004.g. navode rezultate kod 112 traheotomiranog djeteta. Najčešće indikacije za traheotomiju bile su; kongenitalni defekti, prolongirane ventilacije, stečene lezije dišnih puteva i neuromuskularne bolesti (10). L e w i s i s u r. iz Child Health Institute, University od Washington, Seattle prikupili su podatke iz 22 države SAD u 1997. g. U tom radoblju učinjene je 2065 traheotomija u djece. Indikacije po učestalosti su poredane na slijedeći način. Na prvom mjestu su neke druge bolesti zatim slijede redom plućne bolesti, kraniofacijalne malformacije, prematuritet, druge kongenitalne bolesti, kronične bolesti gornjih dišnih puteva, neurološke bolesti, neoplastične bolesti i traume. Indikacije su također podijeljene prema dobi djece u tri dobne skupine i između pojedinih dobnih skupina postoje značajne razlike (11). C r y s d a l e i s u r. iz The Hospital for Sick Children, University of Toronto opisuju 319 učinjenih traheotomija u djece u periodu od 10 godina. Najčešće indikacije bile su anomalije dišnih puteva, zatim kraniofacijalne anomalije, CNS abnormalnosti, infekcije, potrebe za traheobronhalnim toaletama i na kraju traheotomije zbog potrebe dodatne ventilacije (8). Navodimo i rezultate grupe autora iz S a c r o C u o r e C a t h o l i c U n i v e r s i t y, R i m, I t a l i j a, P a r r i l a i s u r. Prema njihovim podacima najčešće indikacije bile su neuromuskularne bolesti i problemi respiracije (44,7 % djece), zatim kongenitalne malformacije (21,1%), kraniofacijalni*

sindromi (15,8%), stečene subglotičke stenoze (13,2%), traheozofagealne opeklone (2,6%) i traume kod preostalih 2,6% (12).

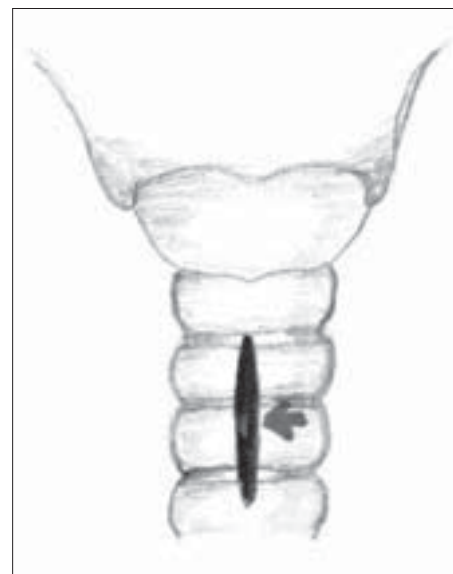
OPERATIVNE TEHNIKE

Kako smo ranije naveli, tijekom povijesti mijenjale su se ne samo indikacije za traheotomiju već i operativne tehnike. Tako i danas ne postoji jedinstvena operativna tehnika za koju se može reći da je najbolja. Tehnike operativnog zahvata i načini pristupa na traheju mijenjali su se pokušavajući pronaći najbolji način kako bi se izbjegle neke kasne komplikacije. Najteže kasne komplikacije uključuju razvoj trahealne stenoze i kolaps prednjeg zida traheje suprastomalno. Do sada su učinjeni veliki naponi da se shvati koja tehnika će najbolje reducirati ili eliminirati te probleme. U literaturi nailazimo na različite tehnike koje su proizašle iz iskustva pojedinih autora. Pristup na kožu vrata može biti vertikalnim i horizontalnim incizijama. Vertikalne incizije su se češće izvodile, ali neki autori, otorinolaringolozi preferiraju horizontalne incizije. Traheju možemo otvoriti na različite načine. To može biti vertikalna incizija, horizontalna, zvjezdolika incizija, okrugli otvor sa odstranjenjem dijela hrskavice ili pomoću raznih režnjeva sa bazom prema dolje ili prema gore. Najčešće incizije traheje kod traheotomije u djece prikazane su na slikama (Slike 2-5). *K o l t a i iz Section of Pediatric Otolaryngology, Cleveland opisuje starplastiku (zvjezdoliku inciziju) i apsolutno preferira ovu metodu u djece. U radu se navodi da je u periodu od 1990. do 1997.g. učinjeno 68 traheotomija u djece od 2.dana života do 14. godine. Nisu zabilježene komplikacije suprastomalnog kolapsa ni trahealne stenoze (13).*

P a r r i l l a i s u r. iz Rima za razliku od prethodnog iznose svoja šestogodišnja iskustva sa traheotomijama u djece pa navode da su traheotomirali 38 djece u dobi od 20 dana do 14 godina sa prosjekom od 27 mjeseci. Koristili su uvijek otvorene tehnike, nikada perkutane traheotomije i nikada „starplastiku” (zvjezdolike incizije). Metoda koju ova grupa autora preferira je horizontalna incizija traheje (12). C o c h r a n e i B a i l e y iz Londona u svom radu o kirurškim aspektima traheotomije u djece preferiraju dvije tehnike otvaranja traheje, vertikalnu inciziju i starplastiku za djecu do 12 godina starosti, a iznad 12 godine primjenjuju tehnike kao

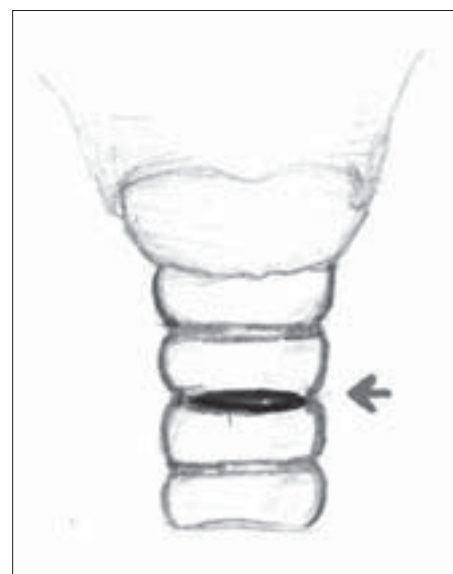
za odrasle. U većini udžbenika se isključivo preferira vertikalna incizija traheje (1,2).

Razlike u načinu otvaranja traheje nisu samo u vrsti incizije nego i u visini na kojoj će se ta incizija učiniti (u razini kojih trahelanih prstenova će se učiniti otvaranje traheje). To uvelike ovisi o dobi djeteta, ali i vrsti incizije koju planiramo. Kako se stavovi o operativnim tehnikama znatno razlikuju proizlazi da je možda za odluku o tome kako ćemo izvoditi operativni zahvat ipak najvažnije osobno iskustvo pojedinog liječnika ili liječničkog



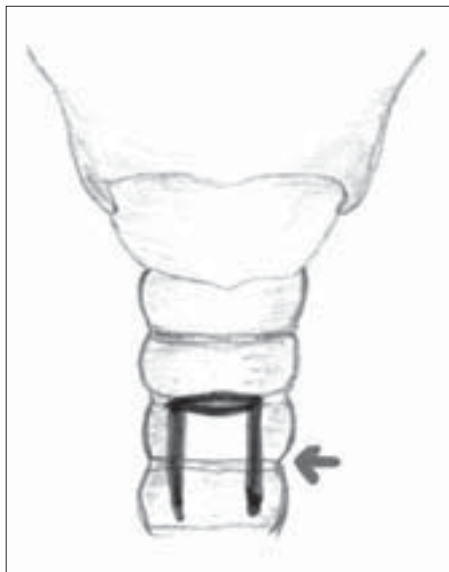
Slika 2. Vertikalna incizija na hrskavici prednje stijenke traheje.

Figure 2. Vertical incision in cartilage of the front trachea wall



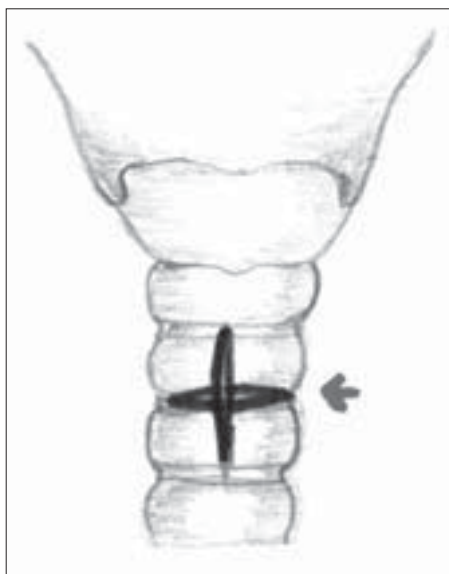
Slika 3. Horizontalna incizija na hrskavici prednje stijenke traheje.

Figure 3. Horizontal incision in cartilage of front trachea wall



Slika 4. Rezanj hrskavice prednje stijenke traheje sa bazom prema dolje.

Figure 4. Lobe of cartilage of the front trachea wall with base downwards



Slika 5. Zvezdolika incizija hrskavice prednje stijenke traheje.

Figure 5. Star like incision of cartilage of front trachea wall

tima. Isto tako potrebno je spomenuti da se pristupi na traheju razlikuju ovisno o tome koliko je dijete staro i da se sigurno neće ista tehnika primjeniti kod djeteta od 10 godina ili tek novorođenog djeteta. Na odluku o vrsti operativne tehnike utječe i to da li se kod djeteta planira trajna ili privremena traheostoma tj. kakva je osnovna bolest od koje dijete boluje.

KOMPLIKACIJE

Komplikacije nakon traheotomije dijelelimo u neposredne (unutar 48 sati), rane

(do tjedan dana iza zahvata) i kasne (nakon prvog tjedna) (14). Neposredne i rane komplikacije su krvarenje, subkutani emfizem, pneumomediastinum i pneumotoraks, prestanak disanja, posljedice oštećenja laringalnog živca, traheitis i infekcije traheostome sa sekundarnim zaraštavanjem rane, slučajni dekanilman te posljedice oštećenja jednjaka sa traheoezofagealnom fistulom.

Od kasnih komplikacija izdvajamo kao najčešće, formiranje trahealnih ili traheostomalnih granulacija i suprastomalni kolaps prednjeg zida traheje. Mogu se javiti i erozija trahealnog zida, traheokutana fistula, kasna traheoezofagealna fistula, traheomalacija, subglotična stenozna, trahealna stenozna, dislokacija traheostome, opstrukcija kanile, rekurirajući traheitis i bronhitis što u nekim slučajevima može završiti smrću, a koja je često vezana i za osnovnu bolest djeteta. Najteže komplikacije traheotomije su trahelane stenozne zato što mogu biti opasne po život djeteta i zato što se izuzetno teško liječe. Zbog trahealnih stenozna često puta je dekanilman znatno odgođen ili gotovo nemoguć. Naime, kod vrlo male djece čiji lumen traheje je znatno manji nego u odraslih nastale stenozne traheje ispod donjeg ruba kanile tj. u donjim dijelovima traheje mogu biti izuzetno opasne. Ukoliko dođe do infekcija donjeg respiratornog trakta (što inače kod djece nije rijetka pojava), nastala upala i edem sluznice u području suženja traheje može dovesti do znatnog smanjenja lumena traheje što će dovesti do teških respiratornih kriza koje mogu završiti letalno. Osim toga svaki pokušaj rješavanja trahealne stenozne kod male djece može završiti sa nizom komplikacija koje mogu dovesti do trenutnih teških stanja i smrti djeteta pa do kasnih komplikacija u smislu još težih stenozna ili formiranja traheoezofagealnih fistula.

Učestalost pojave ukupnih komplikacija kreće se od 30 do 50 %. Tako navodimo literaturu gdje je zabilježeno ukupno 30% komplikacija (15), 36% (14), 44%(15) i 50%(9). Velika je razlika u učestalosti javljanja ranih i kasnih komplikacija. Rane komplikacije su obično rjeđe od kasnih. Također se nailazi na podatke, (ali i na temelju osobnih iskustava) da su kasne komplikacije češće kod male djece mlađe od godinu dana nego li kod onih iznad godine dana (10). Isto tako su rane komplikacije obično rjeđe kod djece ispod godinu dana starosti. Smrtnost nakon traheotomije je moguća, ali je izuzet-

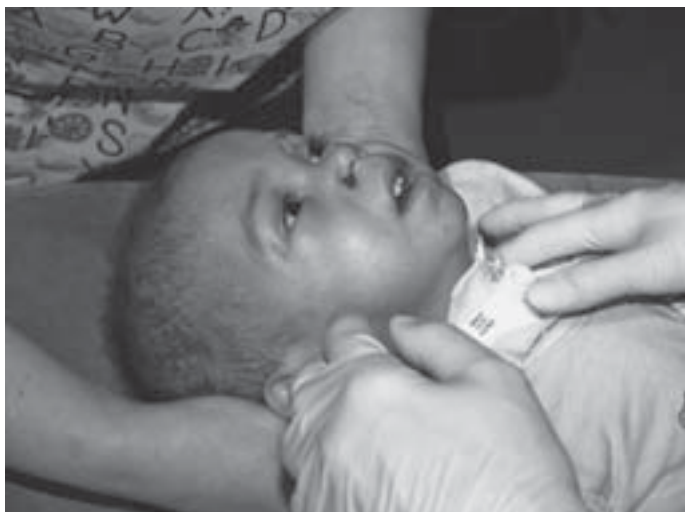no rijetka i obično je vezana uz osnovnu bolest djeteta (12).

PROBLEMI TRAHEOTOMIRANOG DJETETA

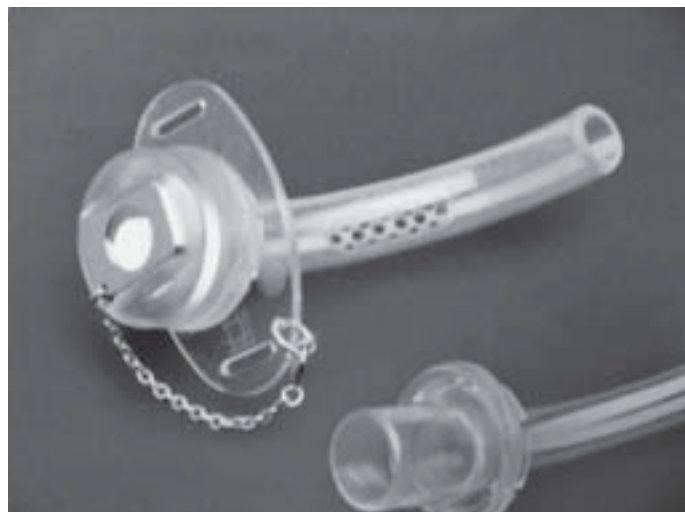1. problem gutanja.
2. problem govora
3. problemi dekanilmana

Traheotomija i postavljanje trahealne kanile sigurno nije normalno i uobičajeno stanje za organizam i iako se ljudski organizam vrlo brzo adaptira na novonastalu situaciju, promjene koje se dogode u fiziologiji disanja, gutanja i govora kod takve djece mogu biti itekako ozbiljne. Normalan proces gutanja je jedan od najkompleksnijih procesa u tijelu koji zahtjeva sinergistični motilitet nekoliko struktura u vrlo kratkom vremenu. Samo jedna greška u tom kompleksnom procesu dovodi do poremećaja gutanja. Poremećaj gutanja može dovesti do nenapredovanja djeteta na težini, dehidracije, mogućnosti da dijete aspirira hranu pa i do masivne aspiracije sa trenutnom smrću djeteta.

Proces gutanja ima nekoliko faza. U oralnoj fazi pomoću mišića jezika i usne šupljine te orofarinksa bolus se potiskuje u prostor hipofarinksa. U faringealnoj fazi se pomoću muskulature hipofarinksa vrlo brzo bolus ubacuje u jednjak i pri tome dolazi do pomicanja larinksa prema gore i njegovog zatvaranja pomoću epiglotisa kako bi se izbjegla aspiracija. Upravo je to ključni moment koji je znatno oštećen ili nedostaje kod djece sa traheotomijom. Naravno da takvi poremećaji ovise i o dobi djeteta u kojoj je traheotomija učinjena (16,17). Kako znamo iz literature, ali i iz iskustva, traheotomije koje su učinjene u novorođenačkoj dobi, a da godinama nakon toga nije postojala mogućnost za dekanilman, mogu dovesti do ozbiljnih poremećaja gutanja. Takva djeca kod prijelaza u fazu gutanja kašaste i tvrde hrane imaju insuficijentan akt gutanja koji često dovodi do aspiracija (18). Osim toga, reducirano kašljanje kao i atrofija muskulature larinksa koja nastaje nakon traheotomije te oštećenje normalnog glotičkog refleksa i zatvaranja larinksa za vrijeme gutanja dovest će do problema sa gutanjem i mogućnosti aspiracije hrane. Reduciranje prolaska zračne struje kroz gornje dišne puteve smanjuje osjećaj mirisa i okusa hrane, što u novorođenačkoj dobi može dovesti do teškoća u hranjenju. Osim toga dolazi i do smanjenja senzi-



Slika 6. Dijete koje boluje od teške bolesti kože (bulozne epidermolize tipa simplex sa deficitom plektina bez znakova mišićne distrofije) koji je nekoliko mjeseci po rođenju razvio vrlo teške promjene i na sluznici gotovo cijelog dišnog trakta u smislu bula i lezija zbog čega je u 7.mj. života traheotomiran.
Figure 6. A child suffering from a serious illness (epidermolysis bullosa simplex with plectin deficit without signs of muscular dystrophy) who developed very severe changes a few months after birth to the mucous membranes of almost the entire respiratory tract in the form of lesions, and as a result underwent tracheotomy in the 7th month.



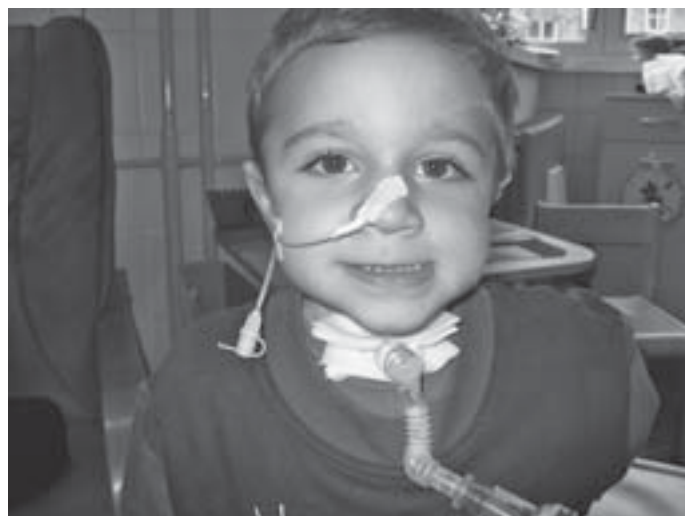Slika 7. Govorna kanila sa metalnom valvulom i unutrašnjim nastavkom (Heimomed voice cannula).

Figure 7. Voice cannula with metal valve and internal extension (Heimomed voice cannula)

Slika 8. Nekoliko vrsta kanila koje najčešće koristimo kod djece (Shiley cuffed pediatric tracheostomy tube („cuff“ kanila), Portex blue line tracheostomy tube (obična kanila), Vigon cuffed tracheostomy tube („cuff“ kanila), Shiley tracheostomy tube with inner cannula (dvostruka kanila), Silver tracheostomy tube (metalna kanila, dvostruka).



Figure 8. Some types of cannula most used in children (Shiley cuffed pediatric tracheostomy tube (cuff cannula), Portex blue line tracheostomy tube (regular cannula), Vigon cuffed tracheostomy tube („cuff“ kanila), Shiley tracheostomy tube with inner cannula (double cannula), Silver tracheostomy tube (metal cannula, double).



Slika 9. Dijete koje boluje od plućne alveolarne proteinoze kod kojeg je učinjena traheotomija u 9 mjesecu života. Dijete je trajno vezano za respirator.

Figure 9. Child suffering from pulmonary alveolar proteinosis who underwent tracheotomy at 9 months of age. The child is permanently on a respirator.

biliteta u orofarinksu što dodatno može dovesti do poremećaja gutanja i aspiracije. Također treba navesti da kod traheotomije dolazi do smanjenja tlaka zraka iz smjera traheje prema larinksu što neće dovesti do refleksnog zatvaranja glotisa, tako da ni sekundarni protektivni mehanizam (epiglotis), neće biti u mogućnosti vršiti protektivnu funkciju što može dovesti do aspiracije. Smanjenje subglotičnog tlaka smanjit će i mogućnost kašlja i iskašljavanja sekreta, što je dodatni problem kod traheotomirane djece. Sve to

povećava rizik za razvoj aspiracijskih pneumonija, infekcija i potencijalnih atelektaza (19). Tretman takve djece, briga o njima i njihovo liječenje izuzetno je teško i zahtjevno (Slika 6). Pribjegava se raznim metodama rješavanja hranjenja i aspiracije u takve djece, od konzervativnih do operativnih metoda.

Slijedeći problem nakon učinjene traheotomije su teškoće u razvoju govora što nam je također poznato iz iskustva i iz literature (20). Taj je problem osobito velik kada je traheotomija učinjena u pre-

lingvalnoj fazi djeteta tj. fazi kada dijete još nije razvilo govor. Takvo se stanje pokušava rješavati govornim kanilama koje su posebno konstruirane i omogućuju proizvodnju glasa (Slika 7). No ima slučajeva kada ni to nije moguće. Već smo ranije spomenuli kod indikacija za traheotomiju da se ne tako rijetko radi o djeci sa brojnim udruženim kongenitalnim malformacijama sa slabije ili jače izraženom mentalnom i fizičkom retardacijom što će naravno dodatno otežavati ionako težak problem traheotomiranog djeteta (21,22).

Što se tiče dekanilmana osnovno pravilo je učiniti ga što ranije. Onog trenutka kada smo sigurni da traheostoma više nije potrebna, odmah treba učiniti dekanilman prema postojećim pravilima dekanilmana. No upravo takva odluka je veliki problem za liječnike. Često puta zbog prirode bolesti, općeg stanja djeteta, lokalnog statusa i drugih faktora, dekanilman neće biti moguć, a kako znamo postoje i djeca koja će doživotno trebati kanilu. U takvim situacijama morat ćemo se suočiti i nositi s kasnim komplikacijama i posljedicama koje nosi traheotomija i takva djeca su sigurno naši stalni pacijenti. Kod djece koju nećemo zbog prirode bolesti moći nikada dekanilirati očekujemo razne probleme od trajnih promjena na traheji u smislu stenoza, čak i traheozofagealne fistule, stvaranja granulacija, krvarenja iz traheje, dislokacija otvora traheostome, ali i same traheje (23). Sve to može zahtijevati dodatne operativne zahvate različitih vrsta od povećanja ili čak smanjivanja traheostome do raznih plastično rekonstruktivnih zahvata u području vrata.

KANILE

Vrste kanila i njihov izgled također se se mijenjali kroz povijest. U nastojanju da se nađe kanila koja će najbolje odgovarati pacijentu i dovesti do najmanjeg broja komplikacija, do danas je konstruiran velik broj različitih vrsta od kojih svaka ima svoje indikacije. Neke od kanila prikazane su na Slici 8. S obzirom na materijal od kojeg su napravljene imamo metalne i plastične. Metalne su obično od srebra, a plastične od polivinil klorida ili silikona. Kanile mogu po svojoj konstrukciji biti jednostruke ili dvostruke, fenestrirane (sa jednom ili više postraničnih otvora), govorne sa valvulom, zavojne, ispružene, kratke, produžene, armirane, od posebnih materijala koji omogućavaju lasersku kirurgiju, „cuff“ kanile (kanile sa balonom za napuhavanje koji okludira traheju, sprečava aspiracije i omogućava adekvatno mehaničko ventiliranje) te kanile sa standardnim dodacima za mehaničku ventilaciju.

Vrlo je važna redovna toaleta i promjena kanile. Kada govorimo o djeci promjenu kanile najbolje je raditi u medicinskoj ustanovi, a najidealnije kod liječnika koji je traheotomiju i učinio. Pravovremenim kontrolama pa i povremenim traheoskopijama ukoliko je potrebno,

moći će se na vrijeme reagirati ukoliko se pojave neke od kasnih komplikacija. Nakon traheotomije vrlo je važna osim medicinske edukacije osoblja i edukacija roditelja koji će kod kuće morati brinuti za svoje dijete. Važno je u edukaciji ne samo pokazati kako će se vršiti toaleta i čišćenje kanile, njega traheostome već i kako će se općenito ponašati s takvim djetetom, kako ga naučiti hraniti i govoriti. Isto je tako važno uputiti roditelje na moguće akutne po život opasne komplikacije koje mogu nastati kod njihovog djeteta i kako će se u tom trenutku snaći i pokušati spasiti dijete. Stoga je razgovor s roditeljima izuzetno važan i prije samog zahvata, ali i nakon toga. Potrebno je pripremiti roditelje i objasniti im sve o prirodi bolesti, samom zahvatu i komplikacijama koje mogu očekivati kao i sve o njezi takvog djeteta. Izuzetno je važno da roditelji prihvate takve činjenice i prihvate svoje dijete kao traheotomirano. Na taj će način lakše pristupiti daljnjoj edukaciji o njezi djeteta nakon operacije pa tako djetetu i sebi olakšati život (Slika 9).

ZAKLJUČAK

Traheotomije u djece razlikuju se od onih u odraslih pa i pristup mora biti drugačiji. Indikacije za dječje traheotomije u zadnjih dvadesetak godina uglavnom su razne neuromuskularne bolesti i kongenitalne malformacije, a traheotomijom se omogućuje dugotrajno asistiranje disanje i lakša toaleta dišnih puteva. Budući da se indikacije i postoperativne komplikacije razlikuju po dobnim skupinama treba naglasiti da su kasne komplikacije teže i češće kod male djece do godinu dana starosti. Primjenjuju se različite operativne tehnike. Teške komplikacije nakon traheotomije, ali i one vezane za osnovnu bolest djeteta znatno odgađaju dekanilman ili on uopće nije moguć. Problemi gutanja i razvoja govora kod djece su dodatne teškoće znatno teže i kompliciranije nego kod odraslih. Vrlo je važna dobra priprema i edukacija roditelja jer traheotomirano dijete zahtjeva veliki angažman i znanje onih koji brinu o njemu.

LITERATURA

1. Shott SR. Pediatric tracheostomy. In: Myer CM, Cotton RT, Shott SR: Pediatric airway. An interdisciplinary approach. Philadelphia, J.B.Lippincott Company 1995: 151-169.

2. McMurray JS, Prescott AJ. Tracheotomy in the pediatric patient. In: Cotton RT, Myer CM. Practical Pediatric Otolaryngology, Philadelphia, Lippincott-Raven 1999: 575-593.
3. Surgery of the trachea. In: Montgomery WW. Surgery of the upper respiratory system. Philadelphia 1973, Lea and Febiger: 315-372.
4. Pražić M. Kritički osvrt na problematiku traheotomije. Jugoslavenska Akademija Znanosti i Umjetnosti 1949; Zagreb, Hrvatska.
5. Calverley RK. Anesthesia as a specialty: past, present and future. In: Barash PG, Cullen BF, Stoelting RK. Clinical anesthesia, Philadelphia, J. B. Lippincott Company 1989. pp. 6 & 19.
6. Arjmand EM, Spector JG. Tracheostomy: Pediatric. In: Ballenger JJ, Snow JB. Otorhinolaryngology Head and Neck Surgery, Williams and Wilkins 1996: 473-78.
7. Torres LY, Sirbegovic DJ. Problems caused by tracheostomy tube placement. Neonat Intensive Care 2004; 16: 52-54.
8. Crysedale WS, Feldman RI, Naito K. Tracheotomies: A 10-year experience in 319 children. Ann Otol Rhinol Laryngol 1988; 97: 439-43.
9. Davis GM. Tracheostomy in children. Ped Res Rev 2006; 7: 206-09.
10. Corbett HJ, Mann KS, Mitra I, Jesudason EC, Losty PD, Clarke RW. Tracheostomy-A 10-year experience from a UK pediatric surgical center. J Ped Surg 2007; 42: 1251-54.
11. Lewis CW, Carron JD, Perkins JA, Sie KCY, Feudtner C. Tracheotomy in pediatric patients. Arch Otolaryngol Head Neck Surg 2003; 129: 523-29.
12. Parrilla C, Scarano E, Guidi ML, Galli J, Paludetti G. Current trends in paediatric tracheostomies. Inter J Ped Otorhinolaryngol 2007; 71: 563-67.
13. Koltai PJ. Starplasty. Arch Otolaryngol head neck Surg 1998; 124: 1105-1111.
14. Ward RF, Jones J, Carew JF. Current trends in pediatric tracheotomy. Inter J Ped Otorhinolaryngol 1995; 32: 233-39.
15. Carron JD, Derkay CS, Strobe GL, Nosonchuk JE, Darrow DH. Pediatric tracheotomies: changing indications and outcomes. Laryngoscope 2000; 110: 1099-103.
16. Norman V, Louw B, Kritzing A. Incidence and description of dysphagia in infants and toddlers with tracheostomies: A retrospective review. Inter J Ped Otorhinolaryngol 2007; 71: 1087-92.
17. Abraham SS, Wolf EL. Swallowing physiology of toddlers with long term tracheostomies: A Preliminary Study. Dysphagia 2000; 15: 206-12.
18. Cochrane LA, Bailey CM. Surgical aspects of tracheostomy in children. Ped Res Rev 2006; 7: 169-174.
19. Jiang D, Morrison G.A.J. The influence of long-term tracheostomy on speech and language development in children. Inter J Ped Otorhinolaryngol 2003; 67: 217-220.
20. Trachsel D, Hammer J. Indications for tracheostomy in children. Ped Res Rev 2006; 7: 162-68.
21. Lee W, Koltai P, Harrison M, Appachi E, Bourdakos D, Davis S, Weise K, McHugh M, Connor J. Indications for tracheotomy in the Pediatric Intensive Care unit population. Arch Otolaryngol Head Neck Surg 2002; 128: 1249-52.
22. Carter P, Benjamin B. Ten-year review of pediatric tracheotomy. Ann Otol Rhinol Laryngol 1983; 92: 398-400.
23. Line WS, Hawkins DB, Kahlstrom EJ, MacLaughlin EF, Ensley JL. Tracheotomy in infants and young children: the changing perspective 1970-1985. Laryngoscope 1986; 96: 510-15.

S u m m a r y

TRACHEOTOMY IN PEDIATRIC PATIENTS

I. Babić, Z. Tolić, J. Jakobović, S. Kušt

Pediatric tracheotomy differs from tracheotomy in adults, not only in indications but also in operative techniques, postoperative complications and postoperative care. Indications for tracheotomy have changed during history. Whereas upper airway infections such as diphtheria and croup were the main reasons for tracheotomy in the past, the indications have been modified upon the discovery of antibiotics. Currently, tracheotomy is mostly used for upper airway obstruction due to congenital malformations, or to facilitate assisted ventilation and lower airway toilet. Pediatric tracheotomy is more difficult because of anatomic variation between children and adults, emergency tracheotomy in particular, which is fortunately rarely required. Although endotracheal intubation is currently a procedure of great relevance that in some cases precedes tracheotomy, prolonged intubation leads to severe airway lesions, thus appropriate timing of tracheotomy is of utmost importance. Operative techniques have not yet been standardized and various methods are employed (e.g., tracheal and dermal access), with variable results. The term childhood refers to a wide age span from neonatal age through 18 years of age; therefore the approach in tracheotomy varies according to the child's age. The most severe postoperative complications include tracheal stenosis and suprastomal collapse of the anterior tracheal wall. Postoperative difficulties in swallowing, speech and decannulation are more pronounced in children, making the postoperative course and recovery more complex. Parental preparation for a tracheotomized child and proper education of medical personnel and parents in due care of such a child are crucial for favorable outcome.

Descriptors: TRACHEOTOMY – methods, instrumentation; TRACHEOSTOMY – instrumentation; INTUBATION, INTRATRACHEAL – instrumentation; TRACHEA – surgery; AIRWAY OBSTRUCTION – surgery; POSTOPERATIVE COMPLICATIONS

Primljeno/Received: 19. 01. 2009.

Prihvaćeno/Accepted: 13. 05. 2009.